

Funktional scanning

Funktional scanning kan udgøre et vigtigt supplement til strukturel scanning ved udredning af patienter med lette og/eller tidlige symptomer på demens. Tolkning af disse scanninger kræver dog specialisterfaring, som ikke er til stede på alle demensudredningsenheder.

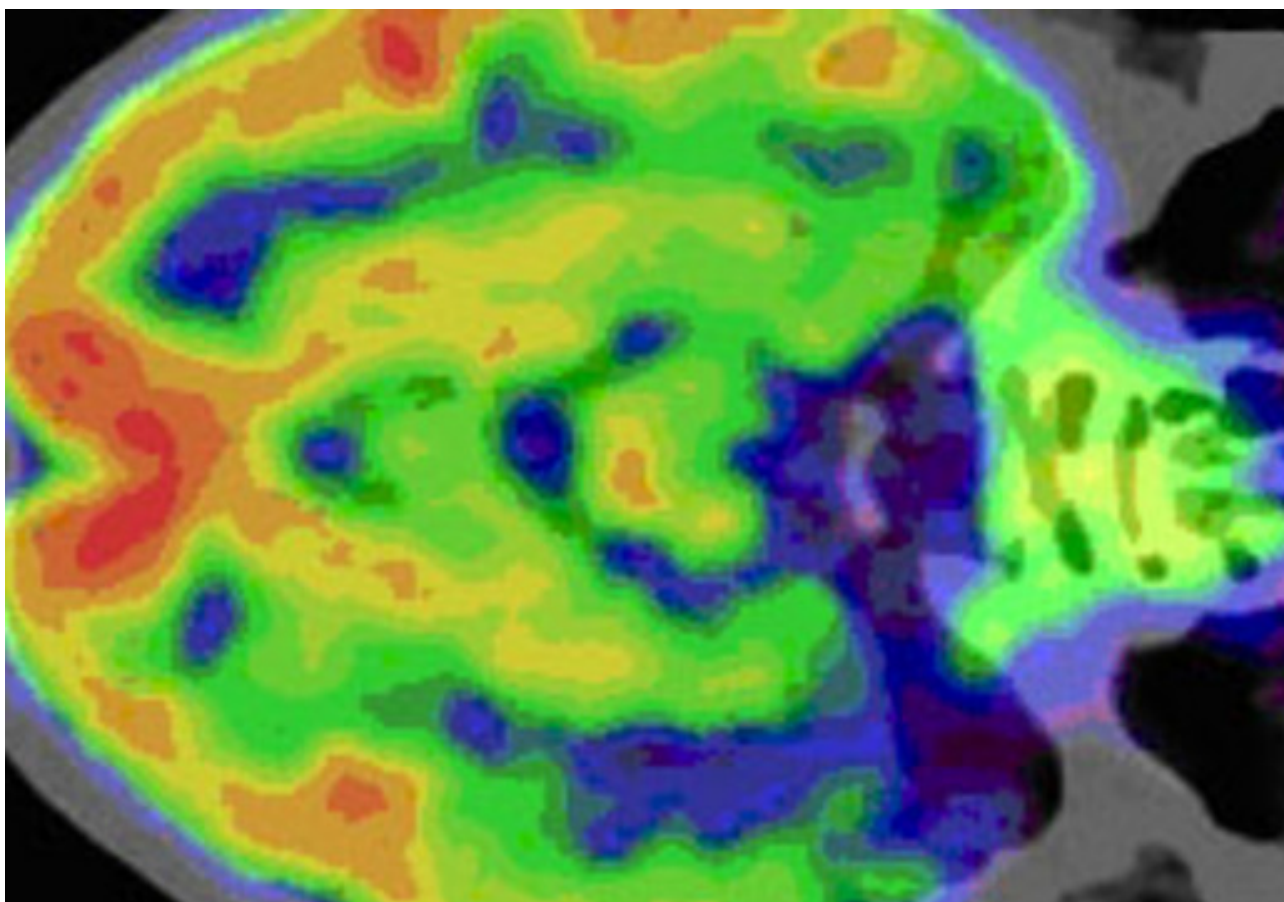
Metoder til funktional scanning omfatter funktional MR-scanning (fMRI), Positron Emission Tomografi (PET) samt Single Photon Emission Computeriseret Tomografi (SPECT). Ved PET- og SPECT-scanning indsprøjtes en lille mængde radioaktivt sporstof i en blodåre i armen, som føres med blodet til hjernen.

Scanneren måler optagelse og fordeling af sporstoffet i hjernen. På den måde får man et mål for sukkerstofsifte eller blodgennemstrømning regionalt i hjernen. Hvis der er områder i hjernen, som er inaktive på grund af fx en neurodegenerativ sygdom, vil de ikke have behov for så meget energitilførsel og blodgennemstrømning. Hjerneområder ramt af sygdom fremtræder på scanningen med en anden farveintensitet – uanset hvilken sygdom det drejer sig om.

PET-scanning

PET-scanning med anvendelse af glukoseanalogen fluorodeoxyglucose som sporstof (PET-FDG) anvendes hyppigt ved demensudredning. Reduktion af glukoseoptagelsen kan ses tidligt i bestemte områder af cortex ved flere neurodegenerative sygdomme.

Reduktion af glukoseoptagelsen har ganske høj sensitivitet og specificitet for Alzheimers sygdom i studier med blandede demenspopulationer. PET-FDG kan anvendes til afklaring af, om der er tegn på neurodegenerativ sygdom hos en person med lette eller tvivlsomme symptomer. Metoden kan også bidrage differentialdiagnostisk til at skelne mellem forskellige demenssygdomme.



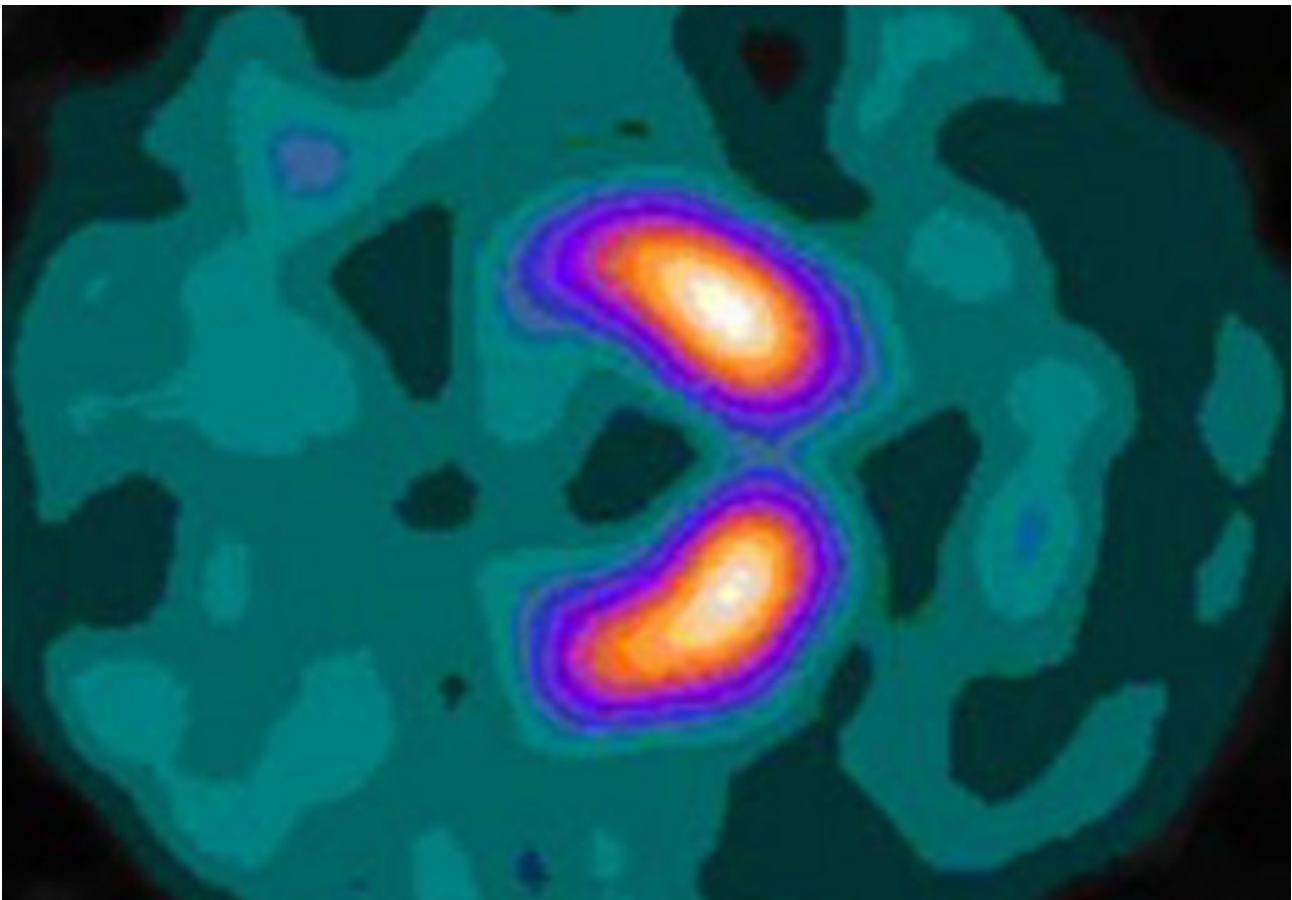
PET-scanning fra en patient med fremadskridende sprogproblemer. Scanningen viser nedsat aktivitet i venstre temporallap (blå-grøn farve), hvilket tyder på, at der kan være tale om en særlig variant af frontotemporal demens (progressiv afasi eller semantisk demens).

Funktional MR

Ved fMRI med måling af cortical blodgennemstrømning (*arterial spin labeling* (ASL)) kan man ifølge nyere studier opnå omtrent samme diagnostiske sikkerhed som ved PET-FDG. En fordel ved metoden er, at man kan foretage samtidig strukturel og funktional scanning. Desuden undgår man at udsætte patienten for radioaktiv stråling. Men fMR-ASL er fortsat behæftet med metodemæssige vanskeligheder og har endnu ikke vundet rutinemæssigt indpas i diagnostikken.

SPECT-scanning

SPECT med anvendelse af sporstof, der bindes til dopamintransporteren (SPECT-DAT) er en sensitiv metode til påvisning af dopaminerg dysfunktion ved sygdomme i de basale ganglier. SPECT-DAT er især anvendelig ved skelnen mellem neurodegenerative sygdomme med og uden involvering af basalganglierne – fx ved skelnen mellem Alzheimers sygdom og Lewy body demens.



SPECT-DAT scanning af en rask hjerne. De orange og violette områder svarer til dopaminholdige celler i basalganglierne. Kilde: Wikipedia.

Lav sporstofoptagelse målt i basalganglier med SPECT-DAT indgår som et supplerende kriterium i diagnosekriterier for Lewy body demens. Men en sikker skelnen mellem forskellige undertyper af basalgangliesygdomme (fx Lewy body demens overfor atypiske parkinson-sygdomme) ved hjælp af SPECT-DAT er ikke mulig.

National klinisk retningslinje for diagnostik af mild cognitive impairment og demens. København: Sundhedsstyrelsen; 2018. Anbefalingerne er ikke længere gældende.

[PubMed](#)

Hasselbalch SG. State of the art-udredning af demens. Ugeskrift for Læger. 2017;179(12)

[PubMed](#)

Frisoni GB, Bocchetta M, Chetelat G, Rabinovici GD, de Leon MJ, Kaye J, et al. Imaging markers for Alzheimer disease: which vs how. Neurology. 2013;81(5):487-500

[PubMed](#)

Nestor PJ, Altomare D, Festari C, Drzezga A, Rivolta J, Walker Z, et al. Clinical utility of FDG-PET for the differential diagnosis among the main forms of dementia. *Eur J Nucl Med Mol Imaging*. 2018;45(9):1509-25

[PubMed](#)

Cure S, Abrams K, Belger M, Dell'agnello G, Happich M. Systematic literature review and meta-analysis of diagnostic test accuracy in Alzheimer's disease and other dementia using autopsy as standard of truth. *Journal of Alzheimer's disease : JAD*. 2014;42

[PubMed](#)

Senest opdateret: 20. marts 2023