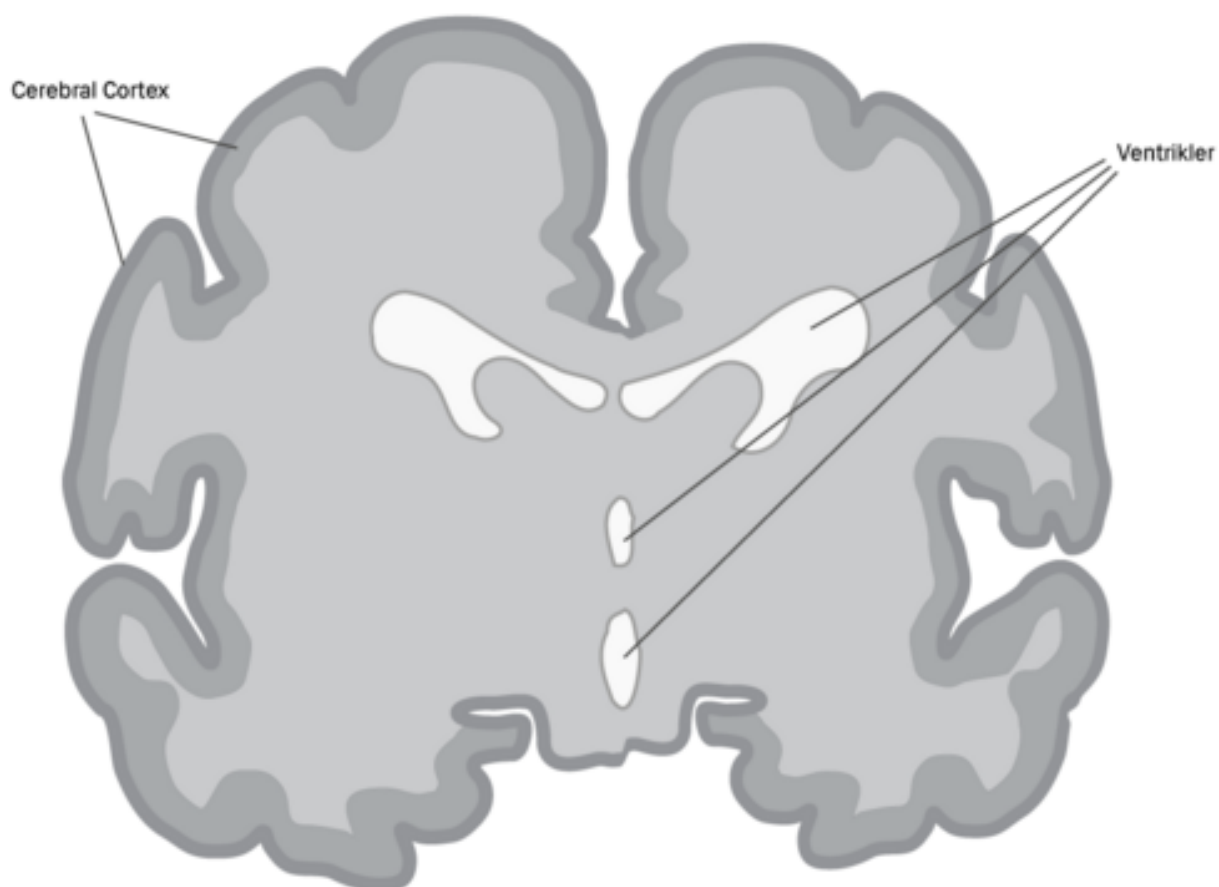
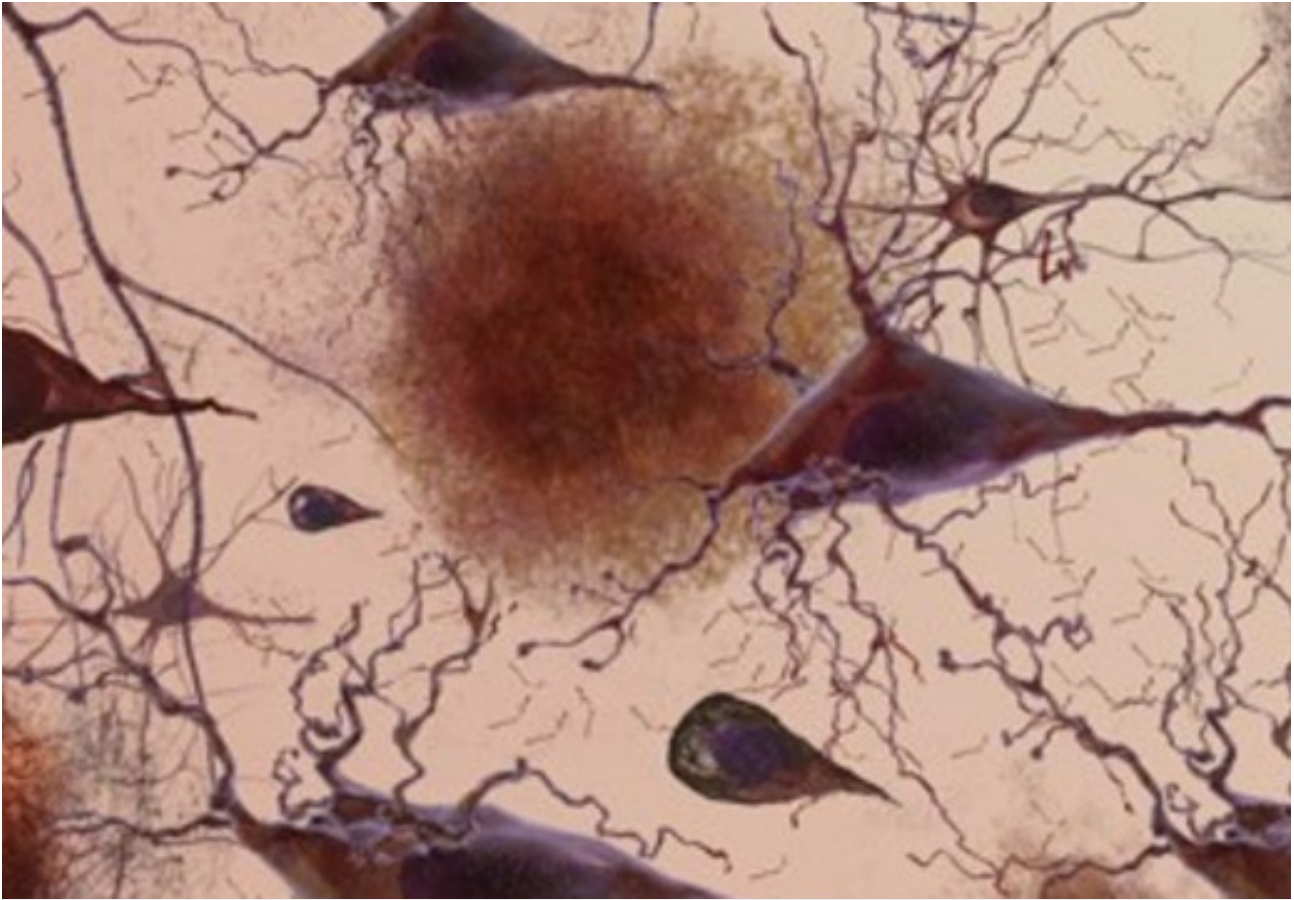


## Tab af forbindelser mellem cellerne og celledød

Ved Alzheimers sygdom sker et gradvist tab af forbindelser mellem neuronerne. Efterhånden som neuronerne dør i hjernen, begynder de hårdest ramte regioner at svinde ind i en proces, som kaldes hjerneatrofi.



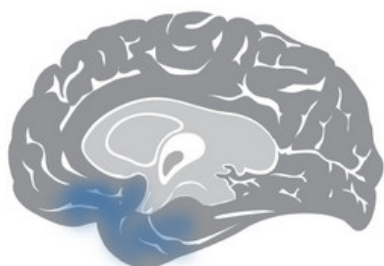Hippocampus og entorhinal korteks vist i et tværsnit (koronalsnit) af hjernen. I dette (fiktive) eksempel har venstre hjernehalvdel normalt udseende, mens højre hjernehalvdel er præget af atrofi. (Gengivet med tilladelse fra the National Institute on Aging/ National Institutes of Health (NIA/NIH)).



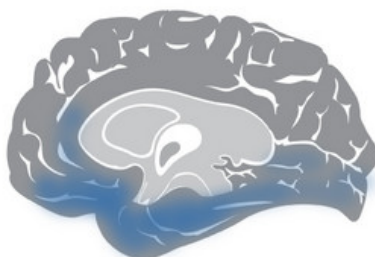På billedet ses ødelæggelse forårsaget af Alzheimers sygdom: plaques, neurofibriller og tab af forbindelser mellem neuronene. (Gengivet med tilladelse fra the National Institute on Aging/ National Institutes of Health (NIA/ NIH)).

Atrofien ses som regel først i området omkring tindingelappens 'inderside' (den mediale temporallap) svarende til, at hippocampus og tilgrænsende områder af hjernebarken (bl.a. entorhinale kortex) rammes af atrofi.

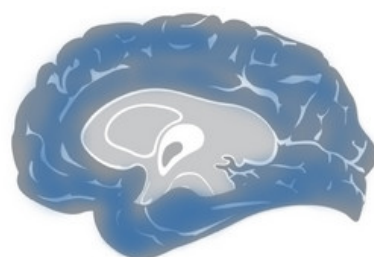
I takt med udviklingen af Alzheimers sygdom breder sygdomsforandringerne sig ud i resten af temporallappen samt i isselappen (parietallappen) og pandelappen (frontallappen). I sygdommens slutstadium ses udbredt ødelæggelse, og hjernevævet er svundet markant ind.



Præklinisk Alzheimers sygdom



Let til moderat Alzheimers sygdom



Svær Alzheimers sygdom

Høgh P. Alzheimers sygdom. Ugeskrift for Læger. 2017;179(12)

[PubMed](#)

Senest opdateret: 11. august 2020